

# Examen de la columna vertebral

## Padres,

**Ya no se realizan exámenes de detección de deformidades de la columna en las clases de educación física de los grados 7 y 8. Los padres deben ser responsables de revisar estas instrucciones y realizar este simple examen anualmente a su hijo entre las edades de 10 y 14 años.**

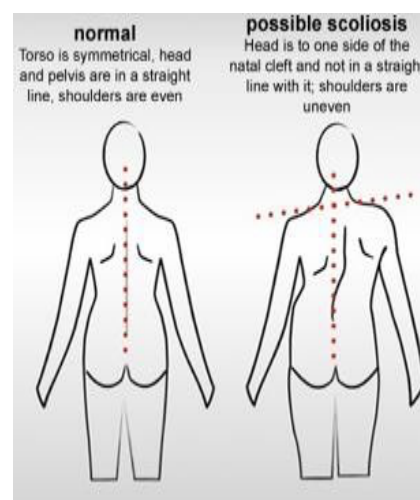
El propósito del examen de la columna vertebral es detectar los signos de curvas anormales de la columna vertebral en sus etapas más tempranas para poder determinar la necesidad de tratamiento. La escoliosis, una anomalía común de la columna que se encuentra en los adolescentes, es una torsión lateral de la columna. Suele detectarse en niños de entre 10 y 14 años. La cifosis, a veces llamada espalda redonda, es un redondeo exagerado de la parte superior de la espalda y, a menudo, se confunde con una mala postura. Muchos casos de curvatura de la columna vertebral son leves y requieren la observación continua de un médico cuando se diagnostican por primera vez. Otros pueden empeorar con el tiempo a medida que el niño crece y requieren un tratamiento activo, como aparatos ortopédicos y cirugía. El tratamiento temprano puede prevenir el desarrollo de una deformidad grave, que puede afectar la apariencia y la salud de una persona.

Las pruebas de detección en el hogar son simples y se pueden realizar sin que el niño tenga puesta una camisa. Para las niñas, un sostén o un traje de baño que sea lo suficientemente bajo en la espalda para mostrar la parte inferior de la espalda estará bien. Los niños, especialmente en el rango de edad de 10 a 15 años, deben ser examinados anualmente.

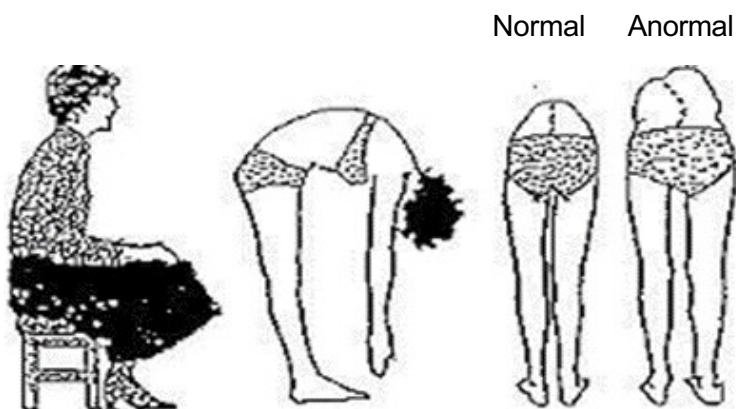
Primero mire a su hijo desde atrás mientras está de pie con los brazos colgando hacia los lados.

Mirar por:

- Los hombros tienen diferentes alturas: un omóplato es más prominente que el otro
- La cabeza no está centrada directamente sobre la pelvis
- Aspecto de una cadera prominente y elevada
- Las cajas torácicas están a diferente altura
- Cintura desigual
- Cambios en el aspecto o la textura de la piel que recubre la columna vertebral (hoyuelos, zonas velludas, cambios de color)
- 



ENTONCES: pídale a su hijo que se incline hacia adelante, con los brazos colgando y las palmas juntas (ver imagen a continuación)



Mirar por:

- \*Contornos irregulares: jorobas en un lado
- \*Curva obvia en la columna
- \*Arcos exagerados o redondez en la parte superior de la espalda

© Scoliosis Association (UK)

Si tiene preguntas o inquietudes, comuníquese con su proveedor médico o la enfermera de la escuela.

## **Normal**

El torso es simétrico, la cabeza y la pelvis están en línea recta, los hombros son uniformes.

## **Posible Scoliosis**

La cabeza está a un lado de la hendidura natal y no en línea recta con ella, los hombros están disparejos